

|                                  |                            |  |
|----------------------------------|----------------------------|--|
| TÍTOL DOCUMENT:                  | Corioamnionitis - Triple I |  |
| TIPUS DOCUMENT:                  | Protocol mèdic             |  |
| <b>CODI DOCUMENT: OBS-PM-020</b> | Pàgina 1 de 21             |  |

OBS-PM-020.Rev.03

## GESTIÓ DE LES MODIFICACIONS

**Periodicitat de revisió:** Cada 5 anys


**Responsable revisió:** L. Pratcorona

| REVISIÓ | DATA REVISIÓ  | DESCRIPCIÓ DE LES MODIFICACIONS | AUTORS                          | VALIDAT PER         | DATA VALIDACIÓ |
|---------|---------------|---------------------------------|---------------------------------|---------------------|----------------|
| 01      | Setembre 2018 | Creació de protocol             | M Framis                        | Ricart/Comas        | Octubre 2018   |
| 02      | Desembre 2022 | Actualització Protocol          | J Alvarez-Puig<br>L. Pratcorona | Pratcorona/De Diego | Desembre 2022  |
| 03      | Setembre 2025 | Actualització                   | L. Pratcorona                   | Comas / De Diego    | Setembre 2025  |

## DISTRIBUCIÓ DEL DOCUMENT


| DESTINATARI   |
|---|
| Direcció Clínica Territorial d' Obstetrícia i Ginecologia |
| Servei Anestèsia  |
| Servei Pediatria  |

Només es considerarà còpia controlada la disponible a la intranet de l'Hospital  
Germans Trias i Pujol

|  |   |  |
|--|---|--|
|  <p><b>Germans Trias i Pujol</b><br/>Hospital<br/>Institut Català de la Salut</p> | <p>CODI DOCUMENT:<br/><b>OBS-PM-020</b></p> | <p>Revisió: 03<br/>Pàgina nº 2 de 21<br/>Data última revisió: 16.09.2025</p> |
| <p><b>CORIOAMNIONITIS - TRIPLE I</b></p>   |   |  |

## ÍNDEX

|   |    |
|---|----|
| 1. INTRODUCCIÓ I DEFINICIONS .....  | 3  |
| 2. PATOGÈNIA .....  | 5  |
| 3. DIAGNÒSTIC .....   | 6  |
| 4. CONDUCTA DAVANT PIC FEBRIL EN GESTANT:.....  | 8  |
| 5. ANÀLISI DEL LÍQUID AMNIÒTIC .....  | 10 |
| 6. TRACTAMENT .....   | 12 |
| 7. COMPLICACIONS .....  | 16 |
| 8. ANATOMIA PATOLÒGICA.....   | 17 |
| 9. BIBLIOGRAFIA .....   | 18 |
| 10. ANNEX – 1: ALGORISME DIAGNÒSTIC I TERAPÈUTIC .....  | 20 |
| 11. ANNEX – 2: CONSENTIMENT INFORMAT PER L'AMNIOCENTESI PER DESPISTATGE D'INFECCIÓ INTRAAMNIÒTICA. .... | 21 |
| 12. PROTOCOLS/ ALTRES PROCEDIMENTS AMB QUÈ ES RELACIONA/ VINCULA .....                                  | 21 |

|  |   |  |
|--|---|--|
|  <p><b>Germans Trias i Pujol</b><br/>Hospital<br/>Institut Català de la Salut</p> | <p>CODI DOCUMENT:<br/><b>OBS-PM-020</b></p> | <p>Revisió: 03<br/>Pàgina nº 3 de 21<br/>Data última revisió: 16.09.2025</p> |
| <p><b>CORIOAMNIONITIS - TRIPLE I</b></p>   |   |  |

## 1. INTRODUCCIÓ I DEFINICIONS


Clàssicament s'ha emprat el terme corioamnionitis per designar el quadre clínic inflamatori que s'esdevé en resposta a una infecció intraamniòtica que afecta el líquid i les membranes placentàries (amnios i còrion), i que s'acompanya de la infecció del contingut amniòtic (cordó, fetus i líquid amniòtic). S'estima una prevalença de corioamnionitis de l'1 al 2% dels parts a terme, però d'un 5 a un 10% dels parts preterme, en una relació inversa amb l'edat gestacional. (1)

La corioamnionitis associa un empitjorament considerable del pronòstic. A nivell matern augmenta el risc d'endometritis, sèpsia, síndrome de destret respiratori de l'adult, ingrés a UCI i mortalitat materna.(2) A nivell fetal associa un increment del risc de pitjor puntuació al test d'Apgar, de sèpsia precoç, d'hemorràgia intracranial grau III-IV i d'alteracions del neurodesenvolupament (3, 4)

El terme corioamnionitis, però, és anatomopatològic, i la inflamació es pot presentar en absència d'infecció. De la mateixa manera pot existir presència de gèrmens al líquid amniòtic sense inflamació. És per això que actualment s'utilitza preferentment la denominació Triple I per referir-nos a la presència d'inflamació i/o d'infecció intraamniòtica.(5)

Es defineixen doncs, dues situacions bàsiques:

- Inflamació IntraAmniòtica (IAI): presència de marcadors inflamatoris a líquid amniòtic (principalment IL-6).
- Invasió microbiana de la cavitat amniòtica (MIAC per les seves sigles en anglès), que es defineix per la presència de gèrmens (aerobis, anaerobis, micoplasmes o fongs) al líquid amniòtic.

|   |   |  |
|---|---|--|
|  <p>Germans Trias i Pujol<br/>Hospital<br/>Institut Català de la Salut</p> | <p>CODI DOCUMENT:<br/><b>OBS-PM-020</b></p> | <p>Revisió: 03<br/>Pàgina nº 4 de 21<br/>Data última revisió: 16.09.2025</p> |
| <p><b>CORIOAMNIONITIS - TRIPLE I</b></p>  |   |  |

Ambdues es poden produir de manera aïllada, si bé el més habitual és que es presentin conjuntament. Així, podem trobar:

- IAI en resposta a una MIAC preexistent (el que clàssicament hem anomenat corioamnionitis).
- IAI aïllada (inflamació “estèril”), amb quadres clínics i resultats similars als d’aquelles dones que presenten IAI en resposta a MIAC.
- MIAC sense resposta inflamatòria evident (colonització), poc freqüent i aparentment relativament benigna, però també pot tractar-se d’una troballa precoç en un estadi subclínic del procés.(6) La troballa d’una colonització aïllada sense presència dels criteris de sospita de Triple I (Quadre I), no comporta el diagnòstic de Triple I.


La Triple I presenta una forta associació amb la prematuritat, essent identificada fins en un 30% dels casos d’amenaça de part preterme (APP) (7), i fins en un 40 % dels casos de ruptura prematura de membranes preterme (RPMp) (8,9).

## 2. PATOGÈNIA

La infecció intraamniòtica sol ser polimicrobiana amb, especialment, flora vaginal i entèrica implicada. (10-15)

- Aerobis:
  - Gramnegatiu: *E. Coli* i altres bacils.
  - Grampositiu: *S. Agalactiae*, *E. Faecalis*, *S. Aureus*, *Streptococcus spp.*
- Anaerobis:
  - Gramnegatiu: *Gardnerella vaginalis*, *Fusobacterium spp.*, *Bacteroides spp.*
  - Grampositiu: *Peptostreptococcus spp.*, *Peptococcus spp.*, *Clostridium spp.*

Només es considerarà còpia controlada la disponible a la intranet de l’Hospital Germans Trias i Pujol

|   |   |  |
|---|---|--|
|  <p>Germans Trias i Pujol<br/>Hospital<br/>Institut Català de la Salut</p> | <p>CODI DOCUMENT:<br/><b>OBS-PM-020</b></p> | <p>Revisió: 03<br/>Pàgina nº 5 de 21<br/>Data última revisió: 16.09.2025</p> |
| <p><b>CORIOAMNIONITIS - TRIPLE I</b></p>  |   |  |


- Facultatius: *Mycoplasma hominis*, *Ureaplasma urealyticum*
- *Listeria Monocytogenes*: Bacil Gram Positiu (BGP), anaerobi facultatiu. Alt tropisme placentari. Per ingesta d'aliments contaminats (carn precuinada, llet i làctics no pasteuritzats, marisc). La listeriosi produeix greus repercussions fetals (40-50% mortalitat fetal).

En la majoria de les ocasions els microorganismes aconseguen accés a la cavitat amniòtica des del tracte genital inferior, per via ascendent.

També s'han descrit la via transplacentària, per disseminació hematògena d'una infecció materna (per exemple en el cas de la *Listeria monocytogenes*) i la iatrogènica, en cas que la gestant hagi estat sotmesa a procediments invasius prèviament.

Un cop s'ha produït la invasió microbiana de la cavitat amniòtica sol ocasionar-se una cascada d'alliberació de citocines inflamatòries que és la que causarà el quadre clínic de la pacient.

La infecció aguda presenta un alt risc de sèpsia neonatal precoç, mentre que la infecció crònica sol ser asimptomàtica, amb afectació neonatal variable i en múltiples òrgans.

|   |   |  |
|---|---|--|
|  <p>Germans Trias i Pujol<br/>Hospital<br/>Institut Català de la Salut</p> | <p>CODI DOCUMENT:<br/><b>OBS-PM-020</b></p> | <p>Revisió: 03<br/>Pàgina nº 6 de 21<br/>Data última revisió: 16.09.2025</p> |
| <p><b>CORIOAMNIONITIS - TRIPLE I</b></p>  |   |  |

### 3. DIAGNÒSTIC

Clàssicament s'han utilitzat els criteris clínics de Gibbs (1982) pel diagnòstic de corioamnionitis (16), però són molt inespecífics ja que poden ser signes reactius a d'altres processos (infecciosos o no), i per tant, a dia d'avui, **sospitem** l'existència d'una Triple I davant de febre materna més la presència de mínim un dels criteris clínics o analítics addicionals (**Quadre 1**). Parlarem de Triple I **confirmada** quan disposem de confirmació microbiològica/bioquímica a líquid amniòtic o anatomopatològica.

|   |
|---|
| <p><b>Criteris Diagnòstics de Triple I</b></p> <p>T<sup>a</sup> materna <math>\geq 38^{\circ}\text{C}</math> sense causa coneguda més, mínim, un dels següents:</p> <ul style="list-style-type: none"> <li>- Taquicàrdia fetal (<math>&gt;160</math> bpm <math>&gt;10</math> min.</li> <li>- Leucocitosi materna <math>&gt;15.000</math> leucòcits/<math>\text{mm}^3</math> (<math>&gt;20.000</math> després de l'administració de corticoides).</li> <li>- Flux purulent provinent de canal cervical.</li> </ul> |
|---|


**Quadre 1.** Criteris per la sospita de Triple I.

La PCR, la taquicàrdia materna i la dinàmica uterina no formen part dels criteris diagnòstics però reforcen la sospita de Triple I.

Amb els nous criteris de Triple I, la sensibilitat per la identificació d'infecció i/o inflamació intraamniòtica segueix essent baixa, però és superior als criteris clàssics de Gibbs. S'estima una sensibilitat del 15,4% i una especificitat del 98-100%.

Caldrà doncs ser curosos amb les definicions:

Només es considerarà còpia controlada la disponible a la intranet de l'Hospital  
Germans Trias i Pujol


|   |   |  |
|---|---|--|
|  <p>Germans Trias i Pujol<br/>Hospital<br/>Institut Català de la Salut</p> | <p>CODI DOCUMENT:<br/><b>OBS-PM-020</b></p> | <p>Revisió: 03<br/>Pàgina nº 7 de 21<br/>Data última revisió: 16.09.2025</p> |
| <p><b>CORIOAMNIONITIS - TRIPLE I</b></p>  |   |  |

- **Febre materna aïllada:** No equival a Triple I, si bé és criteri essencial pel diagnòstic. És present en fins un terç dels treballs de part i presenta múltiples causes no infeccioses (analgèsia peridural, T<sup>a</sup> ambient elevada, inducció amb prostaglandines...). **Intrapart**, la definició de febre materna aïllada és: 1 determinació de T<sup>a</sup> materna  $\geq 39^{\circ}\text{C}$  o bé 2 determinacions de T<sup>a</sup> materna  $\geq 38^{\circ}\text{C}$  separades per 30' sense haver administrat antitèrmic o antibiòtic entre determinacions. Basar el criteri de febre materna aïllada intrapart en una sola determinació 38-39°C augmenta el risc de sobrediagnòstic i sobretractament antibiòtic de la febre (veure protocol específic **OBS-PM-021**). **Durant la gestació**, davant UN SOL pic febril amb T<sup>a</sup>  $\geq 38^{\circ}\text{C}$ , caldrà procedir a estudi. La sensibilitat diagnòstica de la Triple I basada en criteris clínics és baixa. Davant la presència de febre materna, caldrà descartar l'existència d'un focus infecció extrauterí principalment de via urinària (PNA) i via respiratòria (bacteriana o vírica).
- **Sospita de Triple I:** Criteris clínics i analítics (Quadre 1).
- **Triple I confirmada:** Sospita de Triple I + Criteris microbiològics/bioquímics a líquid amniòtic (Amniocentesi) i/o anatomopatològics (estudi membranes i placenta).

La **confirmació diagnòstica** es realitza amb:

1. Criteris microbiològics/bioquímics a líquid amniòtic: demostració de la presència de gèrmens mitjançant amniocentesi:
    - Gram positiu
    - Cultiu positiu / PCR micoplasmes / ureaplasmes
    - Glucosa  $\leq 5\text{mg/dl}$
- \* Si bé de moment no es considera criteri diagnòstic, en general la corioamnionitis o Triple I cursa amb nivells d'**Interleucina 6** alts a líquid amniòtic (>3000 pg/mL).

Només es considerarà còpia controlada la disponible a la intranet de l'Hospital Germans Trias i Pujol

|   |   |  |
|---|---|--|
|  <p>Germans Trias i Pujol<br/>Hospital<br/>Institut Català de la Salut</p> | <p>CODI DOCUMENT:<br/><b>OBS-PM-020</b></p> | <p>Revisió: 03<br/>Pàgina nº 8 de 21<br/>Data última revisió: 16.09.2025</p> |
| <p><b>CORIOAMNIONITIS - TRIPLE I</b></p>  |   |  |

2. Criteris anatomopatològics, mitjançant l'estudi histològic de les membranes i la placenta (*Histological ChorioAmnionitis*, HCA)


El diagnòstic confirmatori no sol ésser d'utilitat durant el treball de part atès el temps necessari per l'obtenció de resultats, tractant-se doncs, sovint, d'eines de confirmació postpart.

**LA INFECCIÓ INTRAAMNIÒTICA (MIAC) POT SER SUBCLÍNICA**, la qual, per definició, no presenta els criteris clínics esmentats prèviament, i pot manifestar-se amb treball de part prematur o ruptura prematura de membranes preterme, entre d'altres.

#### **4. CONDUCTA DAVANT PIC FEBRIL EN GESTANT:**

Davant una gestant amb febre (**un pic de Ta  $\geq 38^{\circ}\text{C}$** ) caldrà:

- Si es produeix **intrapart**, actuar d'acord al protocol específic de febre intrapart (**OBS-PM-021**).
- Si es produeix **durant la gestació** sense que puguem identificar un focus clar caldrà sol·licitar:
  1. **Hemograma i coagulació**: valorar presència de leucocitosi i descartar alteracions de la coagulació (suggereixen infecció).
  2. **PCR**: és un marcador inespecífic de Triple I. Les determinacions seriades de PCR no han demostrat millorar la sensibilitat ni l'especificitat diagnòstica.
  3. Sol·licitar **lactat i bioquímica amb funció hepato-renal** si sospita de sèpsia (PAS <90 mmHg, FC >120 bpm, FR >24rpm, Saturació basal O2 <95%, oligúria, agitació o confusió maternes).

|   |   |  |
|---|---|--|
|  <p>Germans Trias i Pujol<br/>Hospital<br/>Institut Català de la Salut</p> | <p>CODI DOCUMENT:<br/><b>OBS-PM-020</b></p> | <p>Revisió: 03<br/>Pàgina nº 9 de 21<br/>Data última revisió: 16.09.2025</p> |
| <p><b>CORIOAMNIONITIS - TRIPLE I</b></p>  |   |  |

4. **Ecografia Doppler-Obstètrica:** avaluació del benestar fetal.
5. **RCTG:** descartar risc de pèrdua de benestar fetal. Cap patró de freqüència cardíaca fetal pot excloure la presència d'infecció intraamniòtica. Podem trobar taquicàrdia fetal i disminució de la variabilitat.
6. **Urinocultiu** per descartar focus infeccions urinari primari.
7. **Hemocultius seriats coincidint amb pic febril** si febre  $\geq 38^{\circ}\text{C}$  en dues determinacions separades 30min o bé  $>39^{\circ}\text{C}$  en una sola ocasió.
8. Valorar proves d'imatge segons sospita d'altres focus infecciosos (**Rx tòrax**).
9. **Cultius:** vaginal, endocervical, PCR endocervical y EGB V-R (si >5 setmanes de la última determinació o EGB desconegut + APP o RPMp).
10. Valorar realització **d'amniocentesi diagnòstica** a qualsevol edat gestacional **<37 SA** davant la sospita de Triple I.


## 5. ANÀLISI DEL LÍQUID AMNIÒTIC

En cas de sospita de Triple I valorarem la realització de l'anàlisi de líquid amniòtic obtingut mitjançant amniocentesi, per tal d'obtenir el diagnòstic de confirmació.

### Les indicacions per l'estudi de líquid amniòtic per despistatge d'infecció intraamniòtica inclouen:

- Sospita de Triple I <37 SA.
- APP en gestació única < 32 S. En gestacions múltiples o  $\geq 32$  SA individualitzar si sospita d'infecció (refractària al tractament o requeriment de més d'un cicle de tocòlisi). (veure protocol APP **OBS-PM-008**).

Només es considerarà còpia controlada la disponible a la intranet de l'Hospital Germans Trias i Pujol

|   |   |   |
|---|---|---|
|  <p>Germans Trias i Pujol<br/>Hospital<br/>Institut Català de la Salut</p> | <p>CODI DOCUMENT:<br/><b>OBS-PM-020</b></p> | <p>Revisió: 03<br/>Pàgina nº 10 de 21<br/>Data última revisió: 16.09.2025</p> |
| <p><b>CORIOAMNIONITIS - TRIPLE I</b></p>  |   |   |

- RPMp 20-34<sup>6</sup> SA: permet descartar infecció intraamniòtica, i valorar tractament antibiòtic específic (veure protocol RPM **OBS-PM 014**).

*Petitori ICS → Preconfigurats → Servei OBS → Petitori  
Diagnòstic Prenatal → Despistatge d'infecció intraamniòtica*

\* Inclou Cariotip. Deixar marcat o desmarcar en funció de la voluntat de la pacient.

\* Consentiment informat específic disponible a l'annex 2 i a la Intranet.

- **Anàlisi Bioquímic:**

**Glucosa en LA:** Valors baixos suggereixen infecció.

- Pot veure's afectat per valor de glucèmia materna i edat gestacional.
- Punt de tall per la sospita d'infecció en la majoria de les publicacions és <14mg/dl. Per ésser vàlid com a **criteri únic** confirmatori cal que sigui ≤5 mg/dl.

Una IL-6 elevada en LA (>3000 pg/ml) és suggestiva de Triple I però no és criteri diagnòstic. Per ara no disponible de rutina al nostre centre.


- **Anàlisi Microbiològic:**

- **Tinció de Gram.**

- **Cultiu:** cultivar en medi aerobi, anaerobi i per *Mycoplasma/Ureaplasma spp* (PCR).

L'amniocentesi es realitzarà previ consentiment informat i en coneixement de l'estat serològic de la pacient.

Només es considerarà còpia controlada la disponible a la intranet de l'Hospital  
Germans Trias i Pujol

|   |   |   |
|---|---|---|
|  <p>Germans Trias i Pujol<br/>Hospital<br/>Institut Català de la Salut</p> | <p>CODI DOCUMENT:<br/><b>OBS-PM-020</b></p> | <p>Revisió: 03<br/>Pàgina nº 11 de 21<br/>Data última revisió: 16.09.2025</p> |
| <p><b>CORIOAMNIONITIS - TRIPLE I</b></p>  |   |   |

La principal complicació de l'amniocentesi és la RPMp, que s'estima que s'esdevé en un 0.5-0.7% dels casos.

El **diagnòstic de confirmació** de corioamnionitis o triple I es basa en la presència de febre materna  $\geq 38^{\circ}\text{C}$  i com a mínim 1 dels següents: taquicàrdia fetal  $>160$  bpm, leucocitosi  $>15000/\text{mm}^3$  (sense corticoides), flux cervical purulent **més** la presència d'un dels següents:

- Visualització de gèrmens al líquid amniòtic en la Tinció de Gram **i/o**
- Glucosa a líquid amniòtic  $\leq 5$  mg/dL **i/o**
- Cultiu de líquid amniòtic positiu (o PCR positiva per micoplasmes o ureaplasmes).
- La confirmació histològica en l'estudi anatomopatològic de la placenta i la membrana.


## 6. TRACTAMENT

La comunicació obstetra-neonatòleg és essencial davant la sospita de Triple I.

Davant la **sospita** de Triple I s'iniciarà tractament antitèrmic (Paracetamol) i antibiòtic (veure apartat "*Tractament antibiòtic*") i es procedirà a les proves complementàries per confirmar el diagnòstic.

En cas **confirmació** de corioamnionitis o Triple I la conducta a seguir serà la **finalització** activa precoç de la gestació sota antibioteràpia (**Grau de recomanació A**).

L'amniocentesi per la confirmació diagnòstica es realitzarà preferiblement abans d'iniciar el tractament antibiòtic.

|   |   |   |
|---|---|---|
|  <p>Germans Trias i Pujol<br/>Hospital<br/>Institut Català de la Salut</p> | <p>CODI DOCUMENT:<br/><b>OBS-PM-020</b></p> | <p>Revisió: 03<br/>Pàgina nº 12 de 21<br/>Data última revisió: 16.09.2025</p> |
| <p><b>CORIOAMNIONITIS - TRIPLE I</b></p>  |   |   |

**En gestació preterme:**

- **Maduració pulmonar fetal d'acord a protocol OBS-PM-006 (Corticoides per la maduració pulmonar fetal)**, sempre que sigui possible en funció del quadre clínic. L'administració de corticoides en dones amb corioamnionitis ha demostrat disminuir les taxes de destret respiratori, d'hemorràgia interventricular tipus III-IV i la leucomalàcia periventricular (17), sense augmentar el risc de sèpsia materna o fetal. La maduració amb corticoides no ha de ser motiu de demora de la finalització de la gestació en cas de Triple I confirmada excepte en casos molt puntuals (veure apartat "*Finalització de la gestació*").
- **Neuroprotecció fetal** amb sulfat de magnesi en gestacions **<32SA** sempre que existeixi sospita o confirmació de Triple I, ja que es preveu un part imminent.
- **Tocòlisi: contraindicada** en cas de sospita d'infecció intraamniòtica.

L'anàlisi preliminar del líquid amniòtic ens permetrà saber els valors de glucosa i la tinció de gram en poques hores. Si el resultat és negatiu i la pacient està estable, podrem esperar el resultat del cultiu mantenint el tractament antibiòtic.

- o En cas que el cultiu sigui negatiu: aturarem el tractament antibiòtic.
- o En cas que el cultiu sigui positiu: es finalitzarà sempre la gestació si aquesta es de **>34 SA**.

## CORIOAMNIONITIS - TRIPLE I

*És controvertit si es pot dur a terme maneig expectant en gestacions <34SA que resten asimptomàtiques i clínicament i analíticament estables amb resultat del cultiu positiu.*

*Caldrà individualitzar segons setmanes d'edat gestacional i germen aïllat (s'han descrit casos de negativització cultiu líquid amniòtic i bon resultat perinatal i matern a terme en casos d'infecció intraamniòtica per *Ureaplasma urealyticum* tractades amb antibiòtic endovenós).*

- **Tractament antitèrmic**

La febre materna (especialment intrapart) es relaciona amb resultats neonatals adversos per la hipertèrmia fetal que desencadena, que pot conduir a hipòxia tissular, incrementant el risc de depressió neurològica (Apgar <7, hipotonia, convulsions i encefalopatia neonatal).

Davant l'aparició de febre  $\geq 38^{\circ}\text{C}$ , administrarem antipirètics endovenosos evitar la hipertèrmia en la mare i el fetus:

Paracetamol 1g/8h ev o vo


- **Tractament antibiòtic:**

La concentració d'antibiòtic en embarassades i en el fetus és menor que en un individu adult. Els principals bacteris a cobrir són *S.agalactiae* i *E.Coli*.

L'inici immediatament posterior al diagnòstic i el seu manteniment durant tot el treball de part redueix la mortalitat maternofetal (**grau d'evidència B**).

La combinació més adequada és beta-lactàmic + aminoglucòsid (**grau d'evidència B**).

**Ampicil·lina 2g/6h ev + Gentamicina 240 mg/24h ev**

|   |   |   |
|---|---|---|
|  <p>Germans Trias i Pujol<br/>Hospital<br/>Institut Català de la Salut</p> | <p>CODI DOCUMENT:<br/><b>OBS-PM-020</b></p> | <p>Revisió: 03<br/>Pàgina nº 14 de 21<br/>Data última revisió: 16.09.2025</p> |
| <p><b>CORIOAMNIONITIS - TRIPLE I</b></p>  |   |   |

Pautes antibiòtiques alternatives:

- Piperacil·lina-tazobactam 4g/6h ev + Claritromicina 500mg/12h vo (48h-5d)
- Ampicil·lina 2g/6h ev + Cefalosporina (Cefazolina/Cefoxitina 2g/8h ev) + Claritromicina 500mg/12h vo.
- En cas de **cesària** augmenta el risc d'endometritis per anaerobis motiu pel qual caldrà afegir:

**Metronidazol 500mg/8h ev o Clindamicina 900mg/8h ev.**


- En cas **d'al·lèrgia a penicil·lina**: Substituir Ampicil·lina per Clindamicina 900mg/8h ev o Vancomicina 20mg/Kg/8h ev (si antibiograma R a Clindamicina).
- En gestació **preterme**: Afegir Azitromicina 1g vo dosis única (o Claritromicina 500mg/12h vo o ev) per cobrir *Mycoplasma spp.*
- Infecció per BLEA (si resistent a Gentamicina): Ampicil·lina 2g/6h + Ertapenem 1g/24h ev + Claritromicina 250 mg/12h vo.
- Infecció per *Listeria*: Ampicil·lina 2g/6h ev + Gentamicina 240mg/24h ev (R a cefalosporines i clindamicina). Si al·lèrgia a penicil·lina: trimetoprim-sulfametoxazol 160/800mg /8h ev o vo.

Es recomana esperar entre 30-60 minuts entre l'administració de l'antibiòtic i el part per tal que arribin concentracions bactericides al fetus.

- **Finalització de la gestació**

***Davant de Triple I confirmada, està indicat finalitzar la gestació en un lapse de 12h.***

Només es considerarà còpia controlada la disponible a la intranet de l'Hospital Germans Trias i Pujol

|  |   |   |
|--|---|---|
|  <p><b>Germans Trias i Pujol</b><br/>Hospital<br/>Institut Català de la Salut</p> | <p>CODI DOCUMENT:<br/><b>OBS-PM-020</b></p> | <p>Revisió: 03<br/>Pàgina nº 15 de 21<br/>Data última revisió: 16.09.2025</p> |
| <p><b>CORIOAMNIONITIS - TRIPLE I</b></p>   |   |   |

El diagnòstic d'infecció intraamniòtica no contraindica la via vaginal. Ni la febre aïllada ni la sospita o confirmació de Triple I no són indicatius de cesària.

Només considerar, de manera excepcional, en edats gestacionals molt precoces (<26SA) demorar la finalització per permetre maduració/neuroprotecció fetal, sempre que l'estat matern ho permeti (cedeixen la DU i la febre després de l'inici de l'antibiòticoteràpia i els antitèrmics i sempre que les nivells de lactat es mantinguin  $\leq 2$  mmol o  $\leq 18$ mg/dL) es pot contemplar la possibilitat de completar la maduració pulmonar abans de finalitzar de manera activa la gestació, mantenint sempre la cobertura antibiòtica.

- **Puerperi immediat:**

- Cursar estudi placentari microbiològic i anatomopatològic: Cursar cultius de membrana, placenta i remetre cotiledó placentari a Microbiologia.
- Post-part suspendrem antibioteràpia a les 24h sempre que la pacient resti afebril i asimptomàtica. No s'ha demostrat que la teràpia oral sigui beneficiosa un cop suspesa l'antibioteràpia endovenosa. Augmentar la durada del tractament si bacterièmia, febre persistent o cesària (fins a 48h afebril).

## 7. COMPLICACIONS


La corioamnionitis o Triple I pot provocar complicacions, comportant un augment de la mortalitat tant en la mare com en el nou-nat.

### **COMPLICACIONS MATERNES:**

- **Relacionades amb el treball de part:**

- Augment de risc de cesària i de part instrumentat
- Risc de transfusió
- Atonia uterina i hemorràgia post-part

Només es considerarà còpia controlada la disponible a la intranet de l'Hospital Germans Trias i Pujol

|   |   |   |
|---|---|---|
|  <p>Germans Trias i Pujol<br/>Hospital<br/>Institut Català de la Salut</p> | <p>CODI DOCUMENT:<br/><b>OBS-PM-020</b></p> | <p>Revisió: 03<br/>Pàgina nº 16 de 21<br/>Data última revisió: 16.09.2025</p> |
| <p><b>CORIOAMNIONITIS - TRIPLE I</b></p>  |   |   |

- **Sèpsia:** risc baix en cas d'antibioteràpia precoç
  - Coagulopatia (CID) i síndrome del destret respiratori de l'adult (SDRA)
- **Infecció localitzada**
  - Infecció de la ferida quirúrgica
  - Abscés pelvià
  - Endometritis

**COMPLICACIONS NOUNAT:**


- **Infecció i sèpsia precoç**
  - Pneumònia
  - Meningitis
  - Sd. inflamatòria sistèmica fetal (SIRS)
- **Prematuritat**
  - Hemorràgia intraventricular
  - Destret respiratori
- **Retard en el neurodesenvolupament**
- **Paràlisi cerebral**

## 8. ANATOMIA PATOLÒGICA

La histologia es caracteritza per infiltrats de neutròfils (PMN).


En els casos on tenim una sospita de Triple I es confirma el diagnòstic histològic de corioamnionitis en el 72% dels casos, enfront al 22% del grup control. Els casos de sospita clínica també presenten funisitis més freqüentment.

Existeix una associació significativa entre els casos de corioamnionitis confirmada (HCA) i la RPM >12h.

|  |   |   |
|--|---|---|
|  <p><b>Germans Trias i Pujol</b><br/>Hospital<br/>Institut Català de la Salut</p> | <p>CODI DOCUMENT:<br/><b>OBS-PM-020</b></p> | <p>Revisió: 03<br/>Pàgina nº 17 de 21<br/>Data última revisió: 16.09.2025</p> |
| <b>CORIOAMNIONITIS - TRIPLE I</b>  |   |   |

La freqüència de corioamnionitis histològica és major que la corioamnionitis per cultius positius. Aquest fenomen és degut al tractament antibiòtic, que pot donar cultius negatius.


Si diagnòstic diferit de corioamnionitis per cànida en AP (placenta): antifungigrama i/o tractament al puerperi només si simptomàtica. En l'embaràs següent: realitzar cultiu vaginal amb antifungigrama, i si positiu per cànida realitzar tractament dirigit.

|   |   |   |
|---|---|---|
|  <p>Germans Trias i Pujol<br/>Hospital<br/>Institut Català de la Salut</p> | <p>CODI DOCUMENT:<br/><b>OBS-PM-020</b></p> | <p>Revisió: 03<br/>Pàgina nº 18 de 21<br/>Data última revisió: 16.09.2025</p> |
| <p><b>CORIOAMNIONITIS - TRIPLE I</b></p>  |   |   |

## 9. BIBLIOGRAFIA

1. Chapman E, Reveiz L, Illanes E, Bonfill Cosp X. Antibiotic regimens for management of intraamniotic infection. *Cochrane Database Syst Rev.* 2014 Dec 19;(12):CD010976.
2. Rouse DJ, Landon M, Leveno KJ, Leindecker S, Varner MW, Caritis SN, et al. The Maternal-Fetal Medicine Units cesarean registry: chorioamnionitis at term and its duration-relationship to outcomes. *American journal of obstetrics and gynecology.* 2004;191(1):211-6.
3. Soraisham AS, Singhal N, McMillan DD, Sauve RS, Lee SK, Canadian Neonatal N. A multicenter study on the clinical outcome of chorioamnionitis in preterm infants. *American journal of obstetrics and gynecology.* 2009;200(4):372 e1-6.
4. Pappas A, Kendrick DE, Shankaran S, Stoll BJ, Bell EF, Laptook AR, et al. Chorioamnionitis and early childhood outcomes among extremely low-gestational-age neonates. *JAMA Pediatr.* 2014;168(2):137-47.
5. Peng CC, Chang JH, Lin HY, Cheng PJ, Su BH, Intrauterine inflammation, infection, or both (Triple I): A new concept for chorioamnionitis. *Pediatr Neonatol.* 2018 Jun;59(3):231-237 7.
6. Combs CA, Gravett M, Garite TJ, Hickok DE, Lapidus J, Porreco R, et al. Amniotic fluid infection, inflammation, and colonization in preterm labor with intact membranes. *Am J Obstet Gynecol.* 2014;210:125 e1–15.
7. Yoon BH, Romero R, Moon JB, Shim SS, Kim M, Kim G, Jun JK. Clinical significance of intra-amniotic inflammation in patients with preterm labor and intact membranes. *Am J Obstet Gynecol.* 2001 Nov;185(5):1130-6.
8. Cobo T, Kacerovsky M, Palacio M, Hornychova H, Hougaard DM, Skogstrand K, Jacobsson B. Intra-amniotic inflammatory response in subgroups of women with preterm prelabor rupture of the membranes. *PLoS One.* 2012;7(8):e43677.
9. Rodríguez-Trujillo. A, Cobo T, Vives I, et al. Gestational age at delivery is more important for short-term neonatal outcome than microbial invasion of the amniotic cavity or intraamniotic inflammation in preterm prelabor rupture of membranes. *Acta Obstet Gynecol Scand.* 2016.
10. Chong Jai Kim, Roberto Romero, Piya Chaemsathong, Noppadol Chaiyasit, Bo Hyun Yoon, MD, PhD2, and Yeon Mee Kim. *Acute Chorioamnionitis and Funisitis: Definition, Pathologic*

Només es considerarà còpia controlada la disponible a la intranet de l'Hospital  
Germans Trias i Pujol

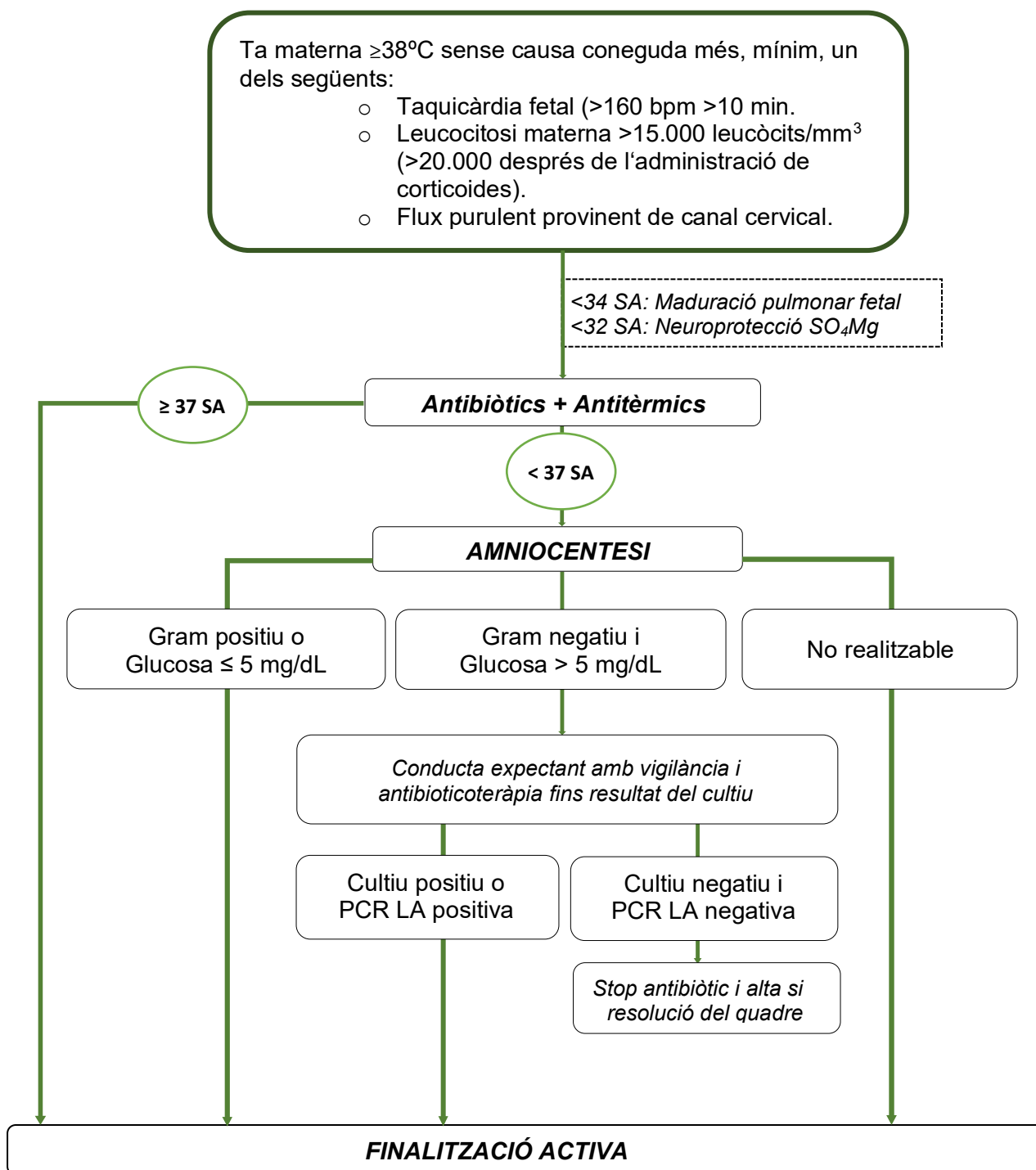
|   |   |   |
|---|---|---|
|  <p>Germans Trias i Pujol<br/>Hospital<br/>Institut Català de la Salut</p> | <p>CODI DOCUMENT:<br/><b>OBS-PM-020</b></p> | <p>Revisió: 03<br/>Pàgina nº 19 de 21<br/>Data última revisió: 16.09.2025</p> |
| <p><b>CORIOAMNIONITIS - TRIPLE I</b></p>  |   |   |


*Features, and Clinical Significance.* Am J Obstet Gynecol. 2015 October ; 213(4 0): S29–S52.

11. M. J. Czikk, F. P. McCarthy and K. E. Murphy. *Chorioamnionitis: from pathogenesis to treatment.* Clin Microbiol Infect 2011; 17: 1304–1311.
12. Alan T. N. Tita, MD, PhD and William W. Andrews, PhD, MD. *Diagnosis and Management of Clinical Chorioamnionitis.* Clin Perinatol. 2010 June ; 37(2): 339–354.
13. Dr D Pasupathy, Dr M Morgan MB, Dr FS Plaat MA MB. *Bacterial Sepsis in Pregnancy.* Royal College of Obstetricians & Gynecologists. Green–top Guideline No. 64a (April 2012)
14. Irina A. Buhimschi, M.D.\*, Unzila A. Nayeri, M.D., Christine A. Laky, M.D., Sonya-Abdel Razeq, M.D., Antonette T. Dulay, M.D., and Catalin S. Buhimschi, M.D.1. *Advances in Medical Diagnosis of Intra-Amniotic Infection.* Expert Opin Med Diagn 2013 January ; 7(1): 5–16.
15. Roberto Romero, MD, D.Med.Sci., Jezid Miranda, MD, Juan P. Kusanovi, Tinnakorn Chaiworapongsa, Piya Chaemsathong, MD, et Al. *Clinical chorioamnionitis at term I: microbiology of the amniotic cavity using cultivation and molecular techniques.* J Perinat Med 2015 January ; 43(1): 19–36.
16. Gibbs RS, Blanco JD, St Clair PJ, Castaneda YS. Quantitative bacteriology of amniotic fluid from women with clinical intraamniotic infection at term. J Infect Dis. 1982;145(1):1-8.
17. Been J, Degraeuwe P, Kramer B, Zimmermann L. Antenatal steroids and neonatal outcome after chorioamnionitis: a meta-analysis. BJOG 2011;118:113–122.

**CORIOAMNIONITIS - TRIPLE I**

**10. ANNEX – 1: ALGORISME DIAGNÒSTIC I TERAPÈUTIC**



|  |   |   |
|--|---|---|
|  <p><b>Germans Trias i Pujol</b><br/>Hospital<br/>Institut Català de la Salut</p> | <p>CODI DOCUMENT:<br/><b>OBS-PM-020</b></p> | <p>Revisió: 03<br/>Pàgina nº 21 de 21<br/>Data última revisió: 16.09.2025</p> |
| <p><b>CORIOAMNIONITIS - TRIPLE I</b></p>   |   |   |

## **ANNEX – 2 CONSENTIMENT INFORMAT PER L'AMNIOCENTESI PER DESPISTATGE D'INFECCIÓ INTRAAMNIÒTICA.**

**Disponible a la intranet:**

|  |
|--|
| <p><a href="#">Portada</a> &gt; <a href="#">Àrees assistencials</a> &gt; <a href="#">Atenció mèdica</a> &gt; <a href="#">Consentiments informats</a> &gt; <a href="#">Consentiments informats</a> &gt;</p> |
| <p>&gt; <a href="#">Obstetrícia</a> &gt; <a href="#">Amniocentesi per despistatge d'infecció intraamniòtica</a>. Versió: Català / Castellà</p>   |

### **11. PROTOCOLS/ ALTRES PROCEDIMENTS AMB QUÈ ES RELACIONA/ VINCULA**

| TÍTOL DOCUMENT  | CODI DOCUMENT     |
|---|-------------------|
| Protocol Febre Intrapart                                | <b>OBS-PM-021</b> |
| Protocol d'amenaça de part preterme                     | <b>OBS-PM-008</b> |
| Protocol de Corticoides per la maduració pulmonar fetal | <b>OBS-PM-006</b> |
| Protocol de Ruptura Prematura de Membranes              | <b>OBS-PM-014</b> |
| Estreptococ Agalactiae i gestació                       | <b>OBS-PM-024</b> |

Només es considerarà còpia controlada la disponible a la intranet de l'Hospital Germans Trias i Pujol